Ueber Knochencysten in den langen Röhrenknochen.

Inaugural-Dissertation

zur

Erlangung der Doctorwürde

in der

gesammten Medicin

verfasst und

einer hohen medicinischen Fakultät

der

Kgl. Bayer. Ludwig-Maximilians-Universität zu München

vorgelegt von

Georg Koch,

approbirter Arzt aus Mainz.

ACAD. LUDOB. BAT. BIBL.

München 1903.

Gedruckt mit Genehmigung der medicinischen Fakultät der Universität München.

Referent: Herr Geheimrath Prof. Dr. Ritter von Angerer.

Zu den selteneren Geschwülsten im Knochen gehören cystische Tumoren, über deren Natur und Entstehung noch manche Controversen bestehen. — Die Kiefercysten wurden am frühesten und häufigsten einer genauen Beschreibung gewürdigt. Sie beruhen grösstentheils auf einer Retention von Zahnkeimen.

Ferner hat man in seltenen Fällen Dermoidcysten in den Schädel eingesprengt gefunden. Sonst sind primäre cystische Tumoren im Knochen höchst selten. —

Die Knochencysten der langen Röhrenknochen sind entweder parasitärer Natur (Echinokokken, selten Cysticercus cellulosae), oder sie entstehen in Folge von Erweichung primärer solider Tumoren, (Sarkome, Enchondrome) die sich mit Vorliebe an den Diaphysenenden entwickeln. In einer kleinen Anzahl von Fällen endlich lässt sich die Genese der Cysten im Knochen nicht genau feststellen.

Eine durch centrale Erweichung eines Enchondroms am oberen Femurende entstandene Cyste kam im November 1901 im städtischen Krankenhause am Urban zu Berlin zur Beobachtung. Auf Veranlassung des Herrn Professor Dr. W. Körte will ich dieselbe im Zusammenhang mit 21 ähnlichen Fällen aus der Literatur hier besprechen.

Krankengeschichte.

Willy Th., 15 J. alt, Arbeitsbursche, stammt angeblich aus gesunder Familie, will früher nie ernstlich krank gewesen sein. —

Vor 5 Jahren erlitt er einen Bruch des rechten Oberschenkels, wurde damals mit Extensions- und Gipsverbänden behandelt. Der Bruch war dadurch zustande gekommen, dass Patient in vollem Laufe auf einem Sandwege hinfiel. Der Bruch ist nach fünfwöchentlicher Behandlung glatt geheilt. —

Am 6. 11. 1901 begab sich Pat. zur Arbeit. Er verspürte plötzlich einen heftigen Schmerz im rechten Oberschenkel, konnte nicht mehr weitergehen und musste sich an einem Baumstamme festhalten, um nicht hinzufallen. —

Er wurde in das Krankenhaus am Urban gebracht. Der Aufnahmebefund am 6. 11. ergab folgendes: Gesund aussehender Junge in ausreichendem Ernährungszustande. Muskulatur gut entwickelt. Kräftiger Knochenbau. Kein Fieber. Puls ruhig, regelmässig, kräftig. Zunge feucht. Herz und Lungen ohne Besonderheiten desgleichen die Abdominalorgane. Patellarreflexe lebhaft. Pupillen reagiren, sind gleich. Zeichen von Rhachitis oder Lues nicht nachweisbar. Keine Drüsenschwellung. Urin frei von Eiweiss und Zucker.

Rechter Oberschenkel: Derselbe ist dicht unter dem Trochanter fracturirt. Oberes Fragment ist stark nach vorne dislocirt. Unterschenkel (Kniescheibe und Fuss) sind nach aussen rotirt. Crepitation und abnorme Beweglichkeit an der Bruchstelle deutlich nachweisbar. Die Gegend derselben ist viel stärker als bei einer gewöhnlichen Fractur aufgetrieben; wegen sehr starker Spannung der Muskeln ist der Knochen nicht genau zu palpiren. Rechtes Bein ist um 2—3 cm verkürzt.

Die ganze Entstehungsgeschichte des Bruches wies auf eine Spontanfractur eines vorher schon kranken Knochens hin. Es fragte sich jetzt, welcher Art die Knochenerkrankung im vorliegenden Falle war.

Es konnte als Ursache für die Spontanfractur in Betracht kommen:

1. Eine Tumorbildung im Knochenmark. Von Tumoren kam vorzugsweise das Sarkom in Betracht, da dieser Geschwulsttypus bei weitem am häufigsten die Knochen befällt, während das Carcinom fast nur secundär, sei es durch directes Uebergreifen krebsiger Wucherung von den angrenzenden Weichtheilen, sei es durch Metastasenbildung am Knochen vorkommt. —

Vielleicht bot bezüglich dieser Frage der schon vor 5 Jahren erfolgte Bruch des gleichen Oberschenkels eine Handhabe. —

Auch damals hatte ein verhältnissmässig geringes Trauma — der Knabe war, wie bereits erwähnt, auf einer ungepflasterten Strasse zu Fall gekommen — die Fractur veranlasst. Es war also

höchst wahrscheinlich, dass auch der erste Bruch des Oberschenkels durch einen krankhaften Process im Knochen bedingt war. —

Dass dieser Bruch heilte, ist keine auffällige Erscheinung, da auch bei malignen Tumoren eine Consolidation zuweilen eintritt (Bruns: Deutsche Chirurgie, erwähnt 4 Fälle, bei denen die Consolidation bei Carcinom der Knochen nachgewiesen ist, und einen Fall bei Osteosarkom). Aber gegen die Bösartigkeit sprach entschieden die lange Dauer des Bestehens. Sagt doch König (in seiner Arbeit über das cystische Enchondrom und die solitären Cysten der langen Röhrenknochen. Langenbeck's Archiv. Bd. 56 1898): „Es giebt kaum einen bösartigeren Process als diese malignen Sarkome, welche das blühendste Leben durch örtliches Fortschreiten und durch schnelle ferne Metastasenbildung vernichten". — Es wurde also wohl die Möglichkeit eines gutartigen Tumors erwogen, trotzdem aber der Gedanke an eine maligne Geschwulst nicht ausser Acht gelassen. —

2. kam als Ursache der Spontanfractur in Betracht: ein Syphilom-Gummigeschwulst des Knochens.

Dagegen sprach, dass an dem Kranken absolut keine Zeichen von hereditärer oder erworbener Lues vorhanden waren.

3. die seltene tuberculöse Herderkrankung der Diaphyse des Femur.

Sonstige Zeichen von Tuberculose waren jedoch nicht nachzuweisen. Die starke Auftreibung der Fracturstelle sprach dagegen. Ebenso die vor 5 Jahren erfolgte und geheilte Spontanfractur.

Wäre ein tuberculöser Knochenherd die Ursache gewesen, so würde schwerlich Heilung erfolgt sein; sehr wahrscheinlich hätte sich allmälig eine Fistel gebildet.

4. konnte eventuell in Betracht kommen: die abnorme Knochenbrüchigkeit, welche erfahrungsgemäss die Ursache von Spontanfracturen ist. —

Einen solchen Fall konnte ich zu gleicher Zeit auf der chirurgischen Abtheilung des Krankenhauses am Urban beobachten.

Bernhard V., 17 J., Schüler.

Anamnese: Vater zweimal Knochenbrüche (Arm, Rippen), starb an Lungenaffection nach Rippenbruch. Schwester 4 Knochenbrüche (2mal Arm, 2mal Fuss). Drei Schwestern, 2 Brüder sind gesund. 1887. Bruch des rechten Unterarmes (Fall). 1896. Bruch des linken Unterschenkels (Schlittschuhlaufen). 1899. Oberarmbruch rechts (Turnen). 1900. Bruch des linken Oberschenkels (Knochennaht). 1901. (Januar) Knochenhautentzündung am rechten Ober-

schenkel. (Mai). Bruch des rechten Oberschenkels. (November). Erneuter Bruch des rechten Oberschenkels an gleicher Stelle wie im Mai. 1902. Drüsenabscess an der linken Halsseite. 31. 3. Fall im Zimmer auf die rechte Seite. Befund: Gracil gebauter Junge in mässigem Ernährungszustand. Frische Fractur des rechten Femur 3 querfingerbreit oberhalb des Kniegelenkes, Luxation des linken Femur nach hinten. 1. 4. Reposition in Narkose. Fractur des linken Femur dicht unterhalb des Trochanter — Gipshose. 22. 5. Gipshose entfernt. Fracturen consolidirt. Kopf in der Pfanne. Bewegungen, Massage, Bäder. 6. 6. Aufstehen. 2. 7. Geheilt entlassen, kann mit Stock gehen.

In solchen Fällen findet man aber fast immer in der Anamnese zahlreiche Knochenbrüche in verschiedenen Skelettheilen verzeichnet. Das fehlte bei unserem Patienten.

5. konnte an einen Knochenechinococcus gedacht werden. Diese Affection ist fast immer erst nach Freilegung der Bruchstelle zu diagnosticiren. Durch Exclusion der sub 2—4 genannten Ursachen wurde die Diagnose mit grosser Wahrscheinlichkeit auf Tumor des Knochens, wahrscheinlich Sarkom gestellt.

Eine sichere Entscheidung erwartete man von der vorzunehmenden Probeincision; hiervon musste auch das weitere Vorgehen abhängig gemacht werden. Bei Vorfinden eines Sarkoms sollte sofort die Exarticulatio femoris angeschlossen werden. —

Zur Sicherung der Diagnose wurde noch die Röntgendurchleuchtung bezugsweise Photographie in Anwendung gezogen, welche Folgendes ergab:

(Aufnahme von vorne nach hinten.) Im Ganzen erscheint der Femur eine Krümmung aufzuweisen mit der Convexität nach aussen. Der Schenkelhals selbst bietet keine Veränderung dar. Die Gegend der oberen Diaphyse scheint spindelförmig aufgetrieben. — Der Femur ist oberhalb der Mitte fracturirt. Die Bruchlinie verläuft schräg von oben aussen nach unten innen. Das proximale Fragment ist nach innen, das distale nach aussen verschoben. —

Es lässt sich auf der Platte deutlich eine hellere und eine dunklere Partie erkennen. — Die hellere Partie entspricht der Rindenschicht des Knochens, die dunklere der Markhöhle. Letztere scheint oberhalb und unterhalb des Trochanter major bedeutend an Umfang zugenommen zu haben. Die Erweiterung reicht nach oben bis zum Ansatze des collum femoris, nach unten bis etwa 6 cm unterhalb des Trochanter. Entsprechend der Erweiterung

der Markhöhle sieht man eine starke Verdünnung der Rindenschicht. — Während die Breite der Markhöhle an normaler Stelle des Knochens auf der Platte ca. 15 mm, die Dicke der Rindenschicht ca. 8 mm beträgt, hat der Umfang der Markhöhle an dem oberen Drittel des Knochens um ca. 17 mm zugenommen, dort hat die Rindenschicht nur eine Dicke von 2 mm. —

Die auf der Platte sichtbare Veränderung des Knochens entsprach der Stelle, an der man auch die Verdickung fühlte. —

Das Röntgenbild ergab also, dass eine Structurveränderung des Knochengewebes stattgefunden hatte. — Es war am wahrscheinlichsten, dass ein centraler Tumor den Knochen verdünnt hatte. Eine Cyste war nicht auszuschliessen. —

In jedem Falle wurde beschlossen, die definitive Entscheidung über die Operation erst nach Autopsie durch Probeincision der verdickten Partie zu fällen. —

Während man nun betreffs einer Radicaloperation mit dem Vormund des Patienten in Unterhandlung stand, war unter einem Extensionsverbande nach 3 Wochen eine mässige Consolidation der Bruchenden eingetreten. Der Tumor an der Bruchstelle war gewachsen. — Dies konnte durch Callusbildung, jedoch auch durch Wachsen des Tumors bedingt sein. — Am 26. 11. 1901 wurde zur Operation geschritten.

Operation: (Prof. Dr. Körte). Aether-Chloroform-Alcohol-Mischnarkose von gutem Verlauf. — Blutleere. Schlauch wird hoch in der Leistenbeuge und Gesässfalte angelegt, Längsschnitt an der Aussenseite des rechten Oberschenkels über die Höhe der Geschwulst.

Die Muskulatur wird scharf durchtrennt bis man auf den Tumor gelangt. Beim Abschieben des Periostes trifft man auf weiche Knochenmassen, die mit dem Periost fest verwachsen sind, sich zum Theil mit diesem stumpf bei Seite schieben lassen (Tumor oder Callus; es werden einige Stücke zur Untersuchung entnommen). — Durch diese weichen Knochenmassen hindurch, gelangt man in eine grössere Höhle, welche sanguinolente Flüssigkeit enthält. Die Höhle liegt in der Markhöhle des Knochens, sie ist glattwandig und mit einer Bindegewebsschicht ausgekleidet. Diese Auskleidung wird mit dem scharfen Löffel ausgekratzt (auch hiervon werden Stücke zur Untersuchung entnommen). —

Man kann in der Wand der Cyste genau die Bruchlinie verfolgen. —

Die Höhle hat die Grösse einer Mandarine, sie reicht nach

oben bis zum Ansatze des collum femoris nach unten bis unterhalb des Trochanter. — Die Höhle wird austamponirt und ein Streckverband angelegt.

Die Heilung nahm einen glatten Verlauf. —

Im Anfange fand eine starke Secretion aus der Knochenhöhle statt, die jedoch bei wiederholter Betupfung mit Jodtinctur unter Verkleinerung der Höhle allmälig nachliess. Am 4. 1. wurde, nachdem bereits eine mässige Consolidation der Knochen eingetreten war, eine Gipshose angelegt, mit der Pat. umherlief. Dieselbe wurde am 21. I. wieder entfernt. Der Knochen war consolidirt, sodass Pat. jetzt das Bein gut heben konnte. Eine Verkürzung war nicht zu constatiren. —

Am 4. II. konnte Pat. bereits ohne Gipsverband umhergehen. Beugung im Hüft- und Kniegelenk waren normal. Es bestand jetzt noch ein bleistiftdicker fistelartiger Gang. Die Sekretion aus diesem nahm stetig ab, während sich der Gang allmälig schloss. —

Am 26. III. 1902 konnte Patient geheilt, ohne Verkürzung des Beines entlassen werden. Die Fracturstelle fühlte sich stark callös verdickt an; Beschwerden beim Gehen waren nicht vorhanden. —

Die mikroskopische Untersuchung der bei der Operation entfernten Stücke, welche der Prosector des Krankenhauses Herr Prof. Dr. Benda vorzunehmen die Güte hatte, ergab folgenden Befund:

Man sieht Knochenbälkchen und fibrös entartetes Mark.

An manchen Stellen zeigen sich Herde, wo die Knochenbälkchen wie auseinandergetrieben erscheinen.

An diesen Stellen findet man zahlreiche Knorpelzellen. Dieselben haben eine polygonale Gestalt, besitzen einen grossen unregelmässigen Kern und wenig Protoplasma.

Diese Zellen sind getrennt durch ein Netzwerk dünner Bälkchen, die ihrer Färbung nach sich als neugebildete Knochensubstanz erweisen. —

An manchen Stellen sieht man in den Knochenbälkchen noch Reste von Knorpelzellen, die sich als unregelmässige, kleinere Zellen darstellen. Auch sternförmige Knochenzellen sind in den Bälkchen deutlich zu erkennen. Die Knochenbälkchen, aus einer homogenen Masse bestehend bilden ein weitmaschiges Netz, zwischen dem

die Markräume liegen. Den Knochenbälkchen selbst aufgelagert sind eine einzeilige Reihe von Zellen, die grösstentheils eine kubische Form zeigen, einen grossen Kern und wenig Protoplasma besitzen. Diese Zellen überziehen die Bälkchen wie eine epitheliale Schicht, es sind dies die knochenbildenden Zellen, die Osteoblasten. —

Das Mark besteht aus einem feinmaschigen Bindegewebe mit spindelförmigen Zellen. An manchen Stellen zeigt dasselbe eine viel straffere derbere Structur. —

In dem zarten Gewebe sieht man an einzelnen Stellen spärliche, an anderen den Hauptraum der Markhöhle einnehmende Bluträume, die oft mit ganz rothen Blutkörperchen erfüllt sind. — An den Stellen, an denen stärkeres Bindegewebe die Markräume erfüllt, sind die Bluträume fast gänzlich aufgehoben, vielmehr wird dasselbe von vielen neugebildeten Blutgefässen durchzogen. — (Vergleiche Figur).

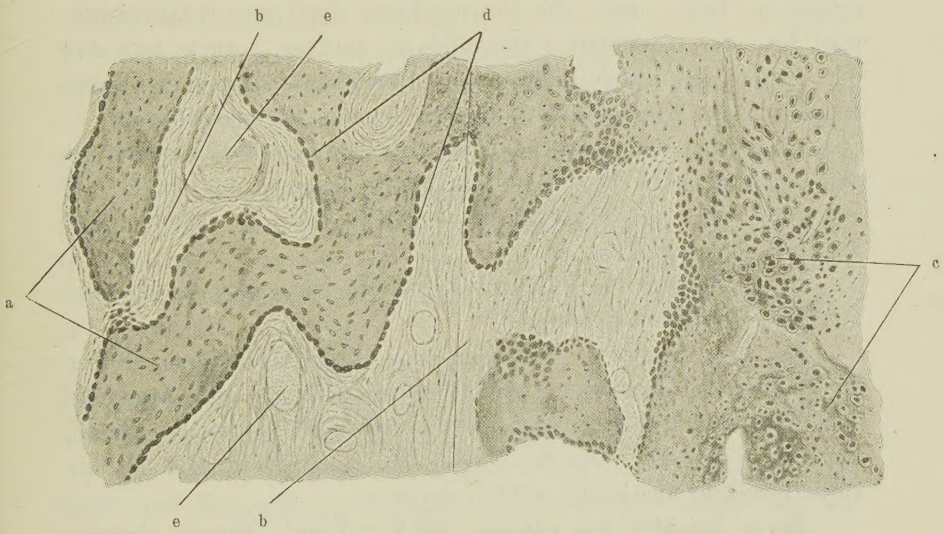

a: Knochenbälkchen; b: fibrös entartetes Mark: c: Knorpelzellen; d: Osteoblasten; e: Blutgefässe.

Die Cystenwand erscheint nach aussen scharf abgegrenzt. Sie setzt sich aus einzelnen Knochenlamellen zusammen. Wir erkennen auch hier deutlich Knochenbälkchen und fibrös entartetes Mark. — An die erste Knochenlamelle schliesst sich getrennt durch radiär

verlaufende Bälkchen eine zweite an; auf dieser sitzt Granulationsgewebe. In das letztere ist reichlich Blutpigment eingelagert. Auch nach dem Innern der Höhle erstrecken sich Knochenbalken. In der Umgebung der Knochenbälkchen, fast diesen aufliegend, sieht man einige grosse Zellen mit mehreren Kernen, Riesenzellen. —

Eine epitheliale Auskleidung der Wand ist nirgends zu entdecken. —

Epikrise. Es handelt sich also in unserem Falle um eine Knochencyste im Femur. Gehen wir nunmehr an die Beantwortung der Frage ihrer Entstehungsart, so spricht der Mangel jeglichen Epithels gegen die cystischen Bildungen, die als Retentionscysten bezeichnet werden. Wir haben auch kein Analogon zu den Zahncystomen, den häufigsten der vorkommenden Cysten, deren Entstehung auf einer Retention von Zahnkeimen beruht. Ferner haben wir keinen Anhaltspunkt, der auf einen Knochenechinococcus schliessen lasse, denn die Untersuchnng der Cyste ergab nichts, was für eine parasitäre Cystenbildung spräche. Auch jene Art der Cysten, die durch Bildung einer Bindegewebskapsel um einen eingedrungenen Fremdkörper entstehen, können wir ausschliessen. —

Auf Grund der mikroskopischen Untersuchung kommen wir zu dem Schlusse: Die Knochcyste ist hervorgegangen aus einem Enchondrom, das in Verknöcherung begriffen und zum Theil in Erweichung übergegangen ist. —

In das Dunkel der Pathogenese der Knochencysten wurde erst im Jahre 1876 Licht gebracht. —

Es war Virchow, der damals in einer Abhandlung „Ueber die Bildung von Knochencysten“ (Monatsbericht der kgl. Academie der Wissenschaft, Sitzung der physikalisch-mathematischen Klasse, 12. VI. 1876) eine Ansicht vertrat, die auch heute noch als die vorherrschende anerkannt werden muss. —

Bevor ich aber des näheren auf Virchow's Theorie eingehe, sei es mir verstattet, die Ansichten älterer Autoren über die Entstehung und das Vorkommen von Knochencysten zu erwähnen. —

Als Erster eigentlich hat Dupuytren (Klinisch-chirurgische Vorträge im Hôtel Dieu zu Paris, deutsch von Beck und Leonhardt, Leipzig 1834 Bd. IV) auf diese hochinteressanten Gebilde aufmerksam gemacht. — Er versteht unter Knochencysten alle Ge-

schwülste, die gegen ihre Umgebung durch eine besondere Kapsel oder Balg abgegrenzt sind. Somit wird unter dem Begriff „Cyste“ ein Echinococcus, eine solide Geschwulst, kurz alles, was „incystirt“ ist, zusammengeworfen. Er unterscheidet nur zwischen Cysten mit flüssigem und mit festem Inhalte. Unter letztere zählt er auch die centralen in knöcherner Schale eingekapselten Fibroide und Sarkome. —

Gerade so wie Dupuytren fasst auch Nélaton (Élements de pathol.-chir. Tome II, pag. 46 1847) den Begriff Cyste viel zu weit. Auch er theilt die Cysten in solche mit festem und solche mit flüssigem Inhalte ein. —

Ueber die Ansicht Cruveilhiers sagt Virchow (l. c. S. 370) „Wenn Cruveilhier seiner Zeit in der Verfolgung einer jetzt schwer verständlichen Hypothese, eine grosse Cystengeschwulst des Beckens mit der Mola hydatidosa verglich und die Cysten selbst aus einer Entartung von Blutgefässen, und zwar venösen, entstehen liess (Anatomie pathologique Atlas Livr. 21 Pl. 2) so ist die neuere Vorstellung, dass erweiterte Lymphgefässe der Ausgangspunkt derartiger Bildungen werden könnten, nicht minder willkürlich“. —

Stanley (a treative on diseases of the bones. London 1849 pag. 194) und Holmes (a systeme of surgery. London 1870 Vol. III pag. 827) glauben überhaupt nicht an die Existenz wirklicher Knochencysten, sondern es handelt sich ihrer Meinung nach in den unter der Bezeichnung „Knochencysten“ beschriebenen Fällen entweder um Echinokokkenblasen oder um Abscesse und Geschwülste in vorgerückteren Stadien. —

Wie bereits erwähnt, verdanken wir eine genauere Auffassung der Genese der Knochencysten Virchow. Er kam in seiner Rede über Knochencysten (l. c. S. 381) zu dem Schlusse:

„In keinem Falle ist die Cystenbildung im Knochen das Primäre und Wesentliche, vielmehr sind alle Fälle dieser Art als Umbildungsproducte früher solider Neubildungen anzusehen. Damit wird der Parallelismus dieser Form und ihre practische Stellung in der Geschwulstreihe festgestellt. Als selbstständige Erscheinung darf sie in der Pathologie nicht länger stehen bleiben“. —

Zu diesem Ergebniss gelangte Virchow auf Grund von Untersuchungen einer Knochencyste, die er zufällig bei der Section einer 56 jährigen Frau im rechten Oberarmkopfe entdeckte. —

Die betreffende Frau war an allgemeiner Sarcomatose zu Grunde gegangen. Die Knochencyste selbst hat während des Lebens keinerlei Erscheinungen gemacht. Es gelang nicht irgend einen Zusammenhang der Cyste mit der Sarcombildung zu constatiren, denn der Oberarm war vollständig frei von jedem sarcomverdächtigen Gewebe. —

Die Cyste stellte sich im Knochen als scharf begrenzter Hohlkörper dar, sie war 37 mm lang, oben 16 mm breit. Die innere Oberfläche erschien im Ganzen glatt, zeigte nur mehrere flache Vorsprünge und Ausbuchtungen. Die Cyste gehörte ausschliesslich der Diaphyse an. Ein deutlich erkennbares Grenzblatt, das mitten durch die Spongiosa verlief, bezeichnete die Stelle des früheren Intermediärknorpels. In der Umgebung der Cyste im Knochenmark lag eine Gruppe von bläulich durchschimmernden Knorpelstückchen. Diese erwiesen sich bei der microscopischen Untersuchung als Netzknorpel. Diese Knorpelstücke, hirsekorn- bis hanfkorngross, liessen sich theilweise leicht mit einer Nadel aus ihrer Lage im gelben Mark herausnehmen. —

Von der äusseren Cystenfläche aus, mit der auch einzelne Knorpelstücke zusammenhingen, erstreckten sich mehrere platte, bewegliche Blätter von faserknorpeligem Aussehen ins Mark. —

Ein 40 mm langer vom unteren Ende der Cyste ausgehender Strang zeigte auch ein dichtes faserknorpeliges Aussehen. Die feste Cystenwand besass eine Dicke von 0,5—0,8 mm. Ihr lag eine lose gallertige, den Wandungen leicht adhärente Masse auf, aus welcher sich eine klare, schwach gelbliche Flüssigkeit ausdrücken liess. —

Die mikroskopische Betrachtung der Cystenwand zeigte eine dichte, an den meisten Stellen streifige, öfters fasrige Grundsubstanz.

Zwischen den Fasern sah man in grösseren Abständen mässig grosse Netzzellen. Die ausstrahlenden, oben erwähnten Blätter zeigten osteoiden Gewebstypus. —

Nirgends an der inneren Oberfläche der Wandung war ein Epithel wahrzunehmen. —

Da aber bei der gewöhnlichen Art der cystischen Bildungen der Weichtheile eine innere Auskleidung mit Zellen, eine einfach bindegewebige, mit Gefässen versehene Wand regelmässig sich vor-

findet, so hält sich Virchow für berechtigt erwähnte Cyste als eine Neubildung und ihren Inhalt als Schmelzungsproduct chondromatöser Knoten anzusehen (cit. nach Virchow).

Seitdem Virchow diese Erklärung für die Entstehung von Knochencysten gegeben hat, haben verschiedene Autoren ihr Augenmerk auf die Bildung derartiger Cysten gerichtet. —

Trotzdem sind in der Litteratur recht wenig Fälle bekannt, die die gleiche pathologische Deutung wie der Virchow'sche Fall erfahren haben. Wir können auch heute noch, die in Virchow's Abhandlung „über Knochencysten" gemachte Aeusserung, dass Knochencysten mit Ausnahme solcher in den Kieferknochen, höchst seltene Vorkommnisse sind, voll und ganz bestätigen. — Ich lasse nunmehr die in der Literatur bekannten Fälle von Knochencysten in den langen Röhrenknochen folgen. —

Zunächst möchte ich einen von Froriep (Chirurg. Kupfertafeln. 1838. Bd. IX. Tafel 438—440) schon im Jahre 1838 erwähnten Fall anführen, der von diesem selbst als „eine über das ganze Knochensystem verbreitete Hydatidenbildung" bezeichnet wurde. — Später hat Virchow die Präparate einer genauen mikroskopischen Untersuchung unterzogen und im Jahre 1876 in seiner Abhandlung „über Knochencysten" sich dahin ausgesprochen, dass die Cysten aus theils faserknorpeligen, theils sarcomatösen Geschwülsten hervorgegangen sind.

I. Fall (Froriep).

Patientin, von der die Präparate stammen, hatte bei einem Fehltritt die Tibia gebrochen. Schon Jahre lang litt sie an rheumatischen Schmerzen, ferner an Gelenkauftreibungen bis schliesslich die erwähnte Fractur und dann der Tod „durch Fieber" eintrat. Die Section ergab ausser zahlreichen Cysten in fast sämmtlichen Theilen des Skelettes nichts Pathologisches. — Die Grösse der Cysten war oft sandkorn bis erbsengross, manche nahmen sogar die ganze Dicke des Knochens ein. — Das Knochengewebe im Bereich der Cysten ist theils geröthet und aufgelockert, zeigt manchmal Wucherungen und ist in der Gegend der grössten Cysten bis auf die Beinhaut verdrängt. Die Innenfläche der Cystenwand ist glatt, zeigt verschiedentlich Hervorbuchtungen. Der Inhalt der Cysten besteht aus einer wässrigen, farblosen Flüssigkeit. — Die Cysten wurden von Froriep selbst als primäre Gebilde angesehen, die er als Hydatidengeschwülste bezeichnet; solche Hydatidengeschwülste, glaubt er, würden in compakte, den Chondromen nicht unähnliche Massen umgewandelt. — Die mikroskopische Untersuchung zeigt nach Virchow nur Faserknorpel und Bindegewebe, nirgends Hyalin- oder eigentlichen Netzknorpel. In den Faser-

knorpel eingesprengt findet man stellenweise Sternzellen, das Bindegewebe ist reich an grösseren Spindelzellen. Die ganz häufig warzunehmenden Riesenzellen lassen es Virchow als dem Habitus des Sarcoma gigantocellulare durchaus ähnlich erscheinen. —

Am Schlusse der mikroskopischen Betrachtung heisst es in Virchow's Abhandlung: „Man wird daher auch diese Geschwulstform den Knorpelgeschwülsten und zwar den Faser- (oder hier fast Blatt-) Knorpelgeschwülsten anschliessen müssen.“ —

Diesem Falle schliesse ich den von Nélaton [Elements der path. chirurg. T. II. S. 48.] an. Die genaue mikroskopische Untersuchung hiervon fehlt. Ich halte es daher für überflüssig, nähere Angaben über den makroskopischen Befund zu machen und will nur erwähnen, dass die vom Autor selbst als „genuine multiloculäre Knochencyste“ beschriebene Bildung, von Virchow als dem Froriepschen Falle sehr nahe stehend bezeichnet wird. —

Fall II und III. (Fälle von Körte-Wilms). [Deutsche Zeitschrift für Chirurgie. Bd. XIII. S. 42].

II. Fall. 29 jähr. Mädchen, aufgenommen im Krankenhaus Bethanien am 11. 4. 1878, erlitt durch Fall auf ebener Erde vor 18 Jahren einen Oberschenkelbruch. — Beim Aufstehen Verbiegung des Knochens an der Bruchstelle, Anschwellung und Schmerzen daselbst. Im Laufe der Jahre Steigerung der Beschwerden und der Deformität. Infolge eines Fehltrittes 8 Wochen vor der Aufnahme im Krankenhaus Bethanien steigerten sich die Schmerzen derart, dass ein Gehen unmöglich wurde. Die bei der Aufnahme vorgenommene Messung stellte eine Verkürzung des linken, abgemagerten Oberschenkels um 11 cm fest. Derselbe ist im oberen Drittel dicht unter dem Trochanter aufgetrieben und winklig verbogen. Die Auftreibung des Knochens hat die Consistenz eines derben Callus und ist auf Druck empfindlich. Die Fracturstelle lässt sich unter heftigen Schmerzen biegen. Hüftgelenk aktiv frei beweglich. Innere Organe ohne Befund. Bei der Operation (Wilms) am 25. April, die eine Resection des difformen Callus bezwecken sollte, zeigt sich eine stark apfelgrosse Cyste mit gelblich schleimigem Inhalte und glatten Wandungen. Die Cystenwand wird theils entfernt, der Rest mit dem scharfen Löffel ausgekratzt. — Gewichtsextension sowie Gipsverband konnten eine Consolidation nicht erzielen. — Die erneute Anschwellung im oberen Drittel des Femur verbunden mit starken Schmerzen veranlassten Wilms, die Kranke von den Schmerzen zu befreien und arbeitsfähig als Näherin zu machen, daher wurde die Exarticulation des Oberschenkels am 22. März 1879 ausgeführt. — Die Patientin starb bald nach der Exarticulation im Collaps. —

Ueber den mikroskopischen Befund der bei der Operation entfernten Cyste sowie über die Untersuchung des exarticulirten Beines spricht sich Körte folgendermaassen aus:

„Nach der ersten Operation, bei welcher die Cyste entdeckt wurde, war es schwer, die Natur derselben zu erkennen. Der Mangel einer epithelialen Schicht im Innern sprach gegen die Annahme einer primären Cyste. Das Gewebe der Wand, starre, verschlungene Fasern, auf Zusatz von Essigsäure quellend, dazwischen spärliche, sternförmige oder rundliche Zellen, entsprach am meisten dem Faserknorpel und wies daher auf eine Enchondromcyste hin. Gegen die letztere Annahme war anzuführen, die vollkommen glatte Beschaffenheit sowie die ziemlich gleichmässige Dicke der Wand welche in der Regel bei den Enchondromcysten nicht gefunden sind. —

Aus dem Befunde der Autopsie des exarticulirten Beines ging jedoch hervor, dass es sich um eine Knorpelgeschwulst handelte, welche die Neigung hatte, sehr frühzeitig durch innere Erweichung Cysten zu bilden. —

Im oberen Fragmente des Femur fand sich eine der ersten gleichende Cyste. Von der faserknorpeligen Wand derselben hatte sich die Neubildung bereits nach dem Schenkelhals zu fortgesetzt, die spongiöse Knochensubstanz theils verdrängend, theils umwuchernd. Auch in dieser Fortsetzung der Geschwulst deutete ein glattwandiger Spalt bereits die beginnende Höhlenbildung an.

Was die Aetiologie betrifft, so soll das vor 18 Jahren erlittene Trauma den Anlass zur Entstehung der Geschwulst gegeben haben.

III. Fall. (Wilms publ. von Körte).

40jähr. Fräulein, aufgenommen im Krankenhaus Bethanien am 12. November 1878, seit früher Jugend an Schwerhörigkeit und rechtsseitiger Kyphoscoliosis leidend, wurde in letzter Zeit von rheumatischen Schmerzen und Schwäche in den Beinen heimgesucht. Eine Kaltwasserbehandlung blieb ohne Erfolg.

Am Tage vor der Aufnahme in das Krankenhaus Bethanien Fall auf ebener Erde auf die rechte Hüfte, — rechtsseitige Schenkelhalsfractur. — Bei einer Lagerung der Patientin auf die linke Seite — Fractur dicht unter dem Trochanter links. Exitus letalis durch Erschöpfung. Autopsie der Fracturstelle: Eine Consolidation an der Fracturstelle des rechten Oberschenkels ist noch nicht eingetreten. Im Schenkelkopf ist eine 1,5 cm grosse Höhle von ovaler Gestalt. Die Wand derselben zeigt einige Ausbuchtungen, ist im übrigen glatt und von knorpelähnlicher Beschaffenheit. Ein Epithel ist nirgends nachweisbar. Im Trochanter major befindet sich eine zweite Höhle, die durch zartes maschiges Gewebe ausgefüllt ist, aber nicht wie die erste eine glatte und feste Wandung zeigt. Den dritten und zwar grössten Hohlraum nimmt man im oberen Theile der Diaphyse wahr. Die Wand der Cyste ist durch eine aus zartem Binde-

gewebe bestehende Membran gebildelt; von derselben ausgehende leicht zerreissliche Fäden bilden ein fein maschiges Netz. Die im linken Femur unterhalb der Fracturstelle aufgefundene cystische Degeneration gleicht in Bezug auf ihre Beschaffenheit der im rechten Oberschenkel. Der mikroskopische Befund ist derselbe wie bei den beiden gleichen Cysten im rechten Schenkel.

IV. Fall (Miessner). [Zur Pathogenese der Knochencysten. Inaug.-Diss. Erlangen 1884.]

In diesem Falle handelt es sich um einen 18jähr. Menschen, der am 13. Mai 1884 in der chirurg. Klinik des Prof. Heinecke zu Erlangen amputirt wurde. Er hatte den rechten Oberschenkel dicht über dem Kniegelenk an immer gleicher Stelle 4mal gebrochen. Eine Verbiegung und hochgradige Schmerzhaftigkeit des betreffenden Beines machten ein Gehen unmöglich. —

Bei der Amputatation geräth die Säge in eine mit klar gelblicher Flüssigkeit gefüllte, 7 cm grosse Höhle. Diese Höhle umgiebt eine dünne Knochenschale, von der Leisten nach innen vorspringen. Die obere Begrenzung der Cyste wird von einer dünnen Lamelle spongiöser Knochensubstanz, die untere von einer mehrschichtigen Substanz mit blassröthlichen bröcklichen Einlagerungen gebildet. Diese Einlagerungen erweisen sich unter dem Mikroskop theils als Pigment, theils als entkalkte Knochenbälkchen von der Anordnung der Spongiosa. Die im Innern der Cystenwand vorspringenden Leisten verleihen dieser eine höckerige Gestalt. Die Cyste ist mit einer Bindegewebslage überzogen. Eine epitheliale Auskleidung der Wandung ist nicht nachzuweisen. An die untere Wand der Cyste schliesst sich eine zähe braune Masse an; hie und da wird dieselbe von Knochenspangen durchsetzt. — Unterhalb der rechtwinkligen Abknickungsstelle des Oberschenkels gewahrt man kleine bläulich durchschimmernde Knorpelstückchen, die sich bei der mikroskopischen Untersuchung als hyaliner Knorpel erweisen. Die an die Peripherie der Knorpelinseln sich anschliessenden Ausläufer lassen deutlich den Uebergang in entkalkte Knochenbälkchen erkennen. An einer Stelle der Spongiosa sind statt der Knochenbälkchen theils rothbraune, theis gelbweisse Massen eingelagert.

Diagnose: Knorpelige Umwandlung des Knochens (Recartilaginesceuz) davon ausgehend chondromatöse Wucherung als Primärzustand der Cyste. —

V. Fall (Westphalen). [Ein Beitrag zur Pathogenese der Knochencysten. St. Petersb. med. Wochenschrift. No. 45 u 46. 1889. S. 393 u. 401.

Pat. kam im Juli 1888 in Behandlung. Es handelt sich um einen 82jähr. hageren Mann von stark senilem Aussehen. —

Aus der Anamnese erfahren wir, dass Pat. stets sehr mässig gelebt und fortgesetzt stark geistig gearbeitet hat. Er will früher leberleidend gewesen sein, und leidet öfters an Nierensteinkoliken und infolge seit Jahren bestehender starker Griesabsonderung aus den Nieren an einer Albuminurie mässigen Grades. — Vor $^1/_2$ Jahr Pneumonie, im April 1887 Staarextraction an einem Auge. - Seit einigen Tagen Fieber und mässige Schmerzen in der rechten Kniegegend. — Ich entnehme aus dem Aufnahmebefund nur die Angaben über die Scelettheile: Radius und Ulna links gleichmässig diffus spindelförmig verdickt. Die Haut über den Tumoren ist unverändert, diese selbst haben eine

glatte Oberfläche. Auftreibungen bestehen seit 6 Jahren. sind mit intermittirenden mässigen Schmerzen entstanden, jetzt aber schmerzlos. Irgend eine Eindrückbarkeit oder Pulsation der Auftreibungen ist nicht zu constatiren. Bewegungen im Handgelenk frei und unbehindert. Aehnliche Verdickungen an den linken Metacarpalknochen. Zwischen der Tuberositas und dem Condylus internus der rechten Tibia befindet sich eine markstückgrosse Stelle, die auf Druck und öfters spontan schmerzhaft ist. Keine Formveränderung des Knochens. Vorsichtige Bewegungen im Kniegelenk schmerzlos und unbehindert. Haut darüber weder geröthet noch ödematös. Beklopfen der Tibia ohne erhebliche Schmerzen möglich. Exitus letalis nach vierwöchentlichem Krankenlager durch Entkräftung am 9. August ohne vorherige sichere Diagnose. Bösartige Tumoren der Knochen konnte man bei der langen Dauer der Krankheit ohne weiteres nicht annehmen. — Das Sectionsprotokoll über die Veränderungen der Knochen lautet: Blutcysten an den epiphysären Enden mehrerer Knochen. Vereiterung einer solchen Cyste innerhalb der rechten Tibia. —

Mikroskopischer Befund der Wandung der Cyste in der rechten Tibia: Die sich an das Periost anschliessenden Knochenbalken sind stellenweise von Osteoblasten eingerahmt. Zahlreiche Rundzellen in dem die Lamellen umgebenden Gewebe, das deutlich als Rundzellensarkomgewebe erkenntlich ist. Das Geschwulstgewebe ist theilweise in hämorrhagischem Zerfall begriffen. Im Centrum der Höhle erkennt man innerhalb der Blutmassen zahlreiche mehrkernige lymphoide Zellen. —

Die mikroskopische Untersuchung führt Westfalen zu dem Resultate, dass die Cystenbildung auf die Erweichung und den Zerfall primär multipler myelogener Sarkome zu beziehen sei. Die Eiterung der Knockenhöhle in der Tibia fasst er als secundären Vorgang ohne jeglichen Zusammenhang mit der Cystenbildung auf. —

VI. Fall (Kehr). [Zeitschrift für deutsche Chirurgie. 1896. S. 186.] Pat., ein 6jähr. grosser, schlanker, etwas blasser Junge, aufgenommen am 4. Nov. 1893. Vater des Pat. ist gesund, Mutter vor 3 Jahren an Folgen eines Herzfehlers gestorben. Pat. klagte schon seit 2 Jahren öfters über Schmerzen im linken Oberschenkel, die manches Mal einen so hohen Grad annahmen, dass Pat. längere Zeit im Bett bleiben musste. Niemals war eine Veränderung am Knochen entdeckt worden. Am 22. April 1893 brach er durch Fall den linken Oberschenkel, aber im unteren Drittel, während die intensive Schmerzhaftigkeit sonst immer höher lag. Etwa 3 Monate nach glatt geheilter Fractur stellten sich erneute Schmerzanfälle unterhalb des grossen Trochanter ein, nunmehr konnte man auch eine Verdickung der Knochen fühlen. Die Schmerzen liessen auf Bettruhe nach, bis der Knabe eines Tages beim Hochrichten aus sitzender Stellung ein Knacken und starken Schmerz im linken Oberschenkel spürte. Bald stellte sich auch eine Verkrümmung desselben ein. —

Bei der am 6. Nov. 1893 vorgenommenen Operation wurden aus einer geräumigen Knochenhöhle eine grosse Menge geronnenen Blutes (wahrscheinlich von der Knocheninfraction herrührend) und theils bräunliche, theils gelbliche Geschwulstpartikel ausgeräumt. —

Die mikroskopische Untersuchung der Gewebsstückchen [Pathol. Institut zu Göttingen (Orth)] liessen eine positive Entscheidung nicht zu; man nahm an, dass dem gefässreichen Granulationsgewebe wahrscheinlich ein luetischer Prozess zu Grunde lag. — Als nach 14tägiger Behandlung mit Jodkali der Verband entfernt wurde, war das Bein fest, zeigte an der Bruchstelle eine deutliche Verkrümmung und eine Verkürzung von 2 cm. Bei Entfernung der Gaze aus der Knochenhöhle flossen 2—3 Esslöffel einer ganz klaren bräunlichen Flüssigkeit hervor. Kehr nahm an, dass sich eine Cyste entleert habe und nahm daher am 27. November eine zweite Operation vor. Bei dieser wurde eine Cyste von 12 cm Länge gefunden. Die mikroskopische Untersuchung der entfernten Theile wies auf einen fibrosarcomatösen Tumor hin, aus dem die Cyste durch Erweichung entstanden war. — Eine im März 1896 veröffentlichte Bemerkung zu diesem Falle besagt, dass ein Recidiv nicht eingetreten ist und das operirte Bein von dem gesunden fast keinen Unterschied erkennen lässt.

VII., VIII. und IX. Fall von Schlange [Archiv für klinische Chirurgie. Bd. 46. 1893].

VII. Fall (Schlange No. 1). 14jähr. Knabe, angeblich in keiner Weise hereditär belastet, bis zum 6. Lebensjahre, in dem er plötzlich zu hinken anfing, immer gesund. — Die Verkürzung des erkrankten Beines, die allmälig eingetreten war, betrug jetzt bei der Aufnahme im Juni 1887 4—5 cm. Unterhalb des rechten Trochanter bestand eine Anschwellung und eine nach vorne und aussen gerichtete Verkrümmung. Abnorme Beweglichkeit, Pergamentknittern nicht nachweisbar. Druckempfindlichkeit an der Stelle der Verbiegung vorhanden. —

Bei der Operation am 21. Juni 1887 fand man eine taubeneigrosse Cyste, in deren Umgebung sich noch Reste von Geschwulstpartikeln befanden. Die Cystenwand war ohne jedes Epithel. Sie bestand aus kernarmem, straffem, wenig gefässreichem Bindegewebe. Die Geschwulstreste zeigten deutlich Knorpelreste.

VIII. Fall (Schlange No. 2). Ein 18jähr. Mann hatte angeblich einen Bruch des Femur in der Mitte vor 5 Jahren erlitten. Nach der Heilung stellten sich Schmerzen und Verkrümmung des Beines ein. —

Bei der Operation im Juni 1889 bekam man eine 3 cm grosse Cyste, mit seröser Flüssigkeit gefüllt, zu Gesicht; eine zweite wallnussgrosse erstreckte sich bis in den Trochanter major. —

Bei der mikroskopischen Betrachtung ergab sich als Grundlage der Tumormassen ein zellreiches Bindegewebe mit zarten Knochenbalken. In der Nähe der Erweichungszone zahlreiche Riesenzellen. —

IX. Fall (Schlange No. 3). Auch bei dem dritten Fall, es handelt sich um ein 7jähr. Mädchen, das am 28. 6. 1892 operirt wurde, finden wir ähnliche Angaben wie bei den beiden ersten, nämlich Trauma und Verbiegung des erkrankten Gliedes. —

Der Ort der aufgefundenen Cyste ist wiederum das obere Drittel des Femur. Die Geschwulstreste haben im Innern den Charakter des streifigen Bindegewebes ohne Gefässentwicklung. Die äussere Geschwulstzone hat faser-

knorpeligen Bau und enthält zahlreiche Knochenbalken. Eine epitheliale Auskleidung fehlt. —

X. Fall (König.) [Archiv für klin. Chir. Bd. 56. 1898. S. 667].

König berichtet aus der v. Bergmann'schen Klinik von einem 15jähr. Mädchen, das am 5. September 1895 in die Klinik eingeliefert wurde. — Seit 2 Jahren schon klagte Pat. öfters über Schmerzen im rechten Bein, auf dem sie auch zeitweise lahmte. Die Schmerzen wurden im Winter 1894—95 stärker, auch bemerkte man eine Anschwellung, ohne derselben jedoch Bedeutung beizulegen. Seit einem Sturz auf ebener Strasse auf die erkrankte Seite konnte Pat. nicht mehr gehen. —

Man diagnosticirte Fractur in Folge eines Tumors, dessen Sitz jedoch in Folge der Anschwellung nicht deutlich aufzufinden war. Die Verkürzung des rechten Beines betrug 2—3 cm. — Nach 4 Wochen war eine Consolidation eingetreten, und nunmehr wurde die Entfernung des Tumors vorgenommen. Derselbe erstreckte sich, wie man jetzt leicht constatiren konnte, vom Trochanter major bis etwa zur Mitte des Oberschenkels.

Die anfangs October gemachte Operation ergab eine in derbfaseriges Bindegewebe eingeschlossene Cyste. In dem restirenden Geschwulstgewebe fanden sich Knorpelinseln und zwar Hyalinknorpel. Auch kernreiche, spindelförmige und runde Zellen waren unter dem Mikroskope an manchen Stellen wahrzunehmen.

Trotz dieser sarcomverdächtigen Stellen erklärt König, an der Diagnose „Cyste aus gutartiger Neubildung entstanden", festhalten zu müssen.

XI. und XII. Fall (Beck). [Osseous Cysts of the Tibia. American Journal of Medical sciences. Juni 1901.]

XI. Fall (Beck No. 1). 10jähr. Knabe, früher immer gesund, fiel vor 11 Monaten in eine Grube. Damals wurde wegen der starken Schmerzhaftigkeit im oberen Drittel der rechten Tibia und der Unmöglichkeit, das rechte Bein zu gebrauchen, zuerst eine Fractur angenommen. Allein bereits nach zweitägiger Bettruhe konnte der Knabe wieder umhergehen. 4 Wochen darnach fiel er wieder auf der Strasse hin, bot dieselben Erscheinungen wie das erste Mal, musste allerdings jetzt 4 Wochen das Bett hüten. Man bemerkte bald eine haselnussgrosse Anschwellung an dem rechten Schienbein. 3 Monate vor seiner Vorstellung beim Arzt war er zum 3. Male gefallen und infolgedessen 6 Wochen ans Bett gefesselt. Seit dieser Zeit hinkte der Knabe und die Geschwulst unter dem rechten Knie vergrösserte sich. — Jetzt fand man eine schmerzhafte spindelförmige Anschwellung an der rechten Tibia. Die Geschwulst begann an der Epiphyse, reichte bis zum oberen Drittel der Tibia und ging dann allmälig in die normalen Conturen des Knochens über. Die Fibula schien völlig normal zu sein. — Der Umfang des kranken Beines war an seiner dicksten Stelle gegen das andere Bein um 5 cm vergrössert. Die Oberfläche des Tumors war glatt. Derselbe fühlte sich hart an, einige Stellen schienen ein wenig erweicht. Oedem war vorhanden, Pulsation oder Fluctuation nicht zu constatiren. Die Haut über der Geschwulst war normal und beweglich. Keine Drüsen-

schwellung. — Beck war zuerst geneigt, ein Osteosarkom zu diagnosticiren. Allein auf Grund des Röntgenbildes, das keine Merkmale eines bösartigen Tumors bot (ich werde später Gelegenheit haben, auf diesen Punkt näher einzugehen), gab er die erste Diagnose auf und entschloss sich zu einer conservativen Behandlung. —

Die Operation förderte eine mit blutig seröser Flüssigkeit gefüllte Cyste zu Tage. Dieselbe war von haardünnen Bälkchen durchzogen. —.

Die Angabe Becks über den mikroskopischen Befund lautet: The microscopical examination of the exsected bone-fragment and its membrane showed the presence of many round cells, especially around the bloodvessels. There was no epithelial stratum nor any evidence of bacteria.

XII. Fall. (Beck No. 2). Es handelt sich um ein 13jähr. Mädchen, bei dem sich infolge eines Unfalles eine Anschwellung und Schmerzhaftigkeit in der Gegend des Malleolus internus des linken Unterschenkels einstellte. — Man fand einen Tumor, der das untere Drittel der linken Tibia einnahm. Auch hier diagnosticirte man auf Grund des Röntgenbildes eine Knochencyste.

Die Operation bestätigte die Diagnose. Man fand eine Cyste, die mit dunkler klebriger Flüssigkeit erfüllt war. Die innere Wand derselben war mit einer gräulich-weissen Membran überzogen, die das Aussehen eines enchondromatösen und die Consistenz von Knorpelgewebe bot. — Ueber die mikroskopische Untersuchung heisst es: The microscopial examination revealed an abundance of nuclei, especially of round cells surounded by myxomatous and disintegrated tissue. Bei beiden Patienten trat glatte Heilung ein.

XIII. Fall (Helbing, Berlin). [Vorgestellt auf dem 31. Congress der Deutschen Gesellschaft für Chirurgie. Berichtet nach dem Autoreferat im Centralblatt für Chirurgie. No. 26. 1902. S. 138.]

Die Cyste, deren Träger ein 5jähr. sonst gesunder Knabe war, repräsentirte sich auf dem Röntgenbilde als eine ovoide, annähernd hühnereigrosse für die Röntgenstrahlen durchlässige Höhle und zeigte bereits 6 Wochen nach ihrem Nachweis eine deutliche Vergrösserung in allen ihren Durchmessern. Letztere Thatsache wurde Indication zur Operation; bei derselben fand sich an Stelle der knöchernen Corticalis der oberen Femurdiaphyse fast ausschliesslich Knorpelgewebe, so dass die Entwicklung der Cyste aus erweichtem Knorpelgewebe besonders wahrscheinlich ist. Auch die mikroskopische Untersuchung der abgetragenen Cystenwand stützt diese Annahme. —

XIV., XV. und XVI. Fall (Boström). [Festschrift zur 56. Versammlg. deutscher Naturforscher u. Aerzte. Freiburg i. B. 1883. S. 89, und Zweifel, Archiv für Gynäkologie. 1881. Bd. XVII. S. 355.]

Dieselben fallen zwar insofern aus dem Rahmen unserer Betrachtung, als sie nicht die langen Röhrenknochen betreffen, bieten aber in ihrer Pathogenese ein Analogon zu den bisher erwähnten Fällen. Ich halte es daher für angemessen, auch diese Fälle näher zu beleuchten.

XIV. Fall (Boström No. 1). Ungewöhnlich grosse Cyste des kleinen Beckens einer 25jähr. Frau, bei der wegen dieses cystischen Tumors, der ein absolutes Geburtshinderniss bot, der Kaiserschnitt gemacht werden musste.

Die Geschwulst nahm fast das ganze kleine Becken ein. Sie fühlte sich an manchen Stellen hart, knöchern an, an manchen trug sie den Charakter einer Cystenwandung. — Der Tumor setzte sich aus mehreren kleineren und grösseren Cysten zusammen, die zum Theil durch knöcherne, zum Theil durch fibröse Wandungen getrennt waren. —

In der Gegend des zweiten Kreuzbeinwirbels befindet sich ein weiches anscheinend fibröses Gewebe. In dem unteren Theile dieser fibrösen Schicht waren bläulich schimmernde, rundlich ovale Stücke, anscheinend Knorpelherde eingelagert. — Der Cysteninhalt bestand aus einer sanguinolenten klebrigen Masse, in der gallertige Klümpchen suspendirt waren. Die mikroskopische Untersuchung stellte fest, dass die Septa, soweit sie nicht verknöchert waren, aus Bindegewebe bestanden. Nirgends war eine epitheliale Auskleidung zu finden.

Die in der Umgebung des zweiten Kreuzbeinwirbels gefundenen bläulichen Herde erwiesen sich als hyaliner Knorpel. — Die Ansicht Boström's bezüglich der Bildung dieses cystischen Tumors geht dahin, dass es sich hier nicht um eine Einschmelzung einer gewucherten Knorpelneubildung, sondern vielmehr um eine Einschmelzung der ursprünglich überschüssig gebildeten und Jahre lang gebliebenen Knorpelreste selbst handelt. —

XV. Fall (Boström No. 2). Cyste im Calcaneus eines 30jähr. Mannes.

In der untersten Partie des Calcaneus findet sich eine 4,2 cm lange, 3 cm hohe und circa ebenso breite mit heller wässriger Flüssigkeit gefüllte Cyste. Das Innere der knöchernen Cystenwandung ist mit einer dünnen Membran ausgekleidet. An manchen Stellen der Wand finden sich ins Innere vorspringende, sehr harte, derbe Verdickungen. — Am oberen Dach der Cyste sieht man eine Vorbuchtung gegen die Cysteninnenfläche, die im Centrum eine Cyste, mit dicker Membran versehen, beherrscht. — Die histologische Untersuchung hat ergeben, dass die Membran der grossen Cyste aus straffem kernarmen Bindegewebe besteht. Die erwähnten Hervorragungen sind wirkliche Knochenbildungen. Die Membran der kleinen Cyste stetzt sich aus zwei Schichten zusammen. Die innere ist ein wenig gefässreiches Bindegewebe, die äussere zeigt die charakteristische Structur des Faserknorpels. Eine epitheliale Auskleidung fehlt.

Nach der Meinung Boström's haben wir es hier mit einer Erweichungscyste mit chondromatösem Stadium zu thun.

XVI. Fall (Boström No. 3). Cystische Degeneration des dig. III. dextr.

Seit einem Jahr besteht bei dem Patienten eine spindelförmige Verdickung der ersten Phalanx des rechten Mittelfingers. —

Die Untersuchung nach Amputation des Fingers ergiebt eine der ganzen ersten Phalanx entsprechende multiloculäre Cyste, die mit bräunlicher Flüssigkeit erfüllt ist. Die Innenfläche der Cyste trägt kein Epithel. Die die Cysten-

höhle durchziehenden Septa bestehen aus Bindegewebe und sind durch zahlreiche Riesenzellen von verschiedener Grösse und Gestalt ausgezeichnet. Ausserdem fällt der Reichthum an vielfach verzweigten Capillaren auf. — Auch hier kein Epithel. — Die multiloculäre Cyste soll auf dem Boden eines an Riesenzellen reichen Sarcoms, das in cystische Entartung überging, entstanden sein.

An diese Aufzählung von Knochencysten, die ihrer pathologischen Deutung nach dem Virchow'schen Falle an die Seite zu stellen sind, schliesse ich eine Betrachtung derjenigen Knochencysten, deren Entstehung auf eine andere Weise erklärt worden ist. — Schon die Franzosen Guyon [Dictionnaire encykloped. des seiences méd. T. V. S. 429 Art. Maxillaire 1872] und Gosselin [Clinique chirurg. 1879. T. III.] haben auf den Zusammenhang zwischen Cystenbildung und Entzündung aufmerksam gemacht. Ihre Bemerkungen beziehen sich auf die Cysten, die nicht von Zahnanlagen herrühren (kystes non dentaires). Gosselin lässt diese Cysten das Resultat einer Ostéite leute kystogénique sein. Godefroy [Thèse Paris 1882 Contribution à l'étude des kystes des os] dehnt diese Anschauung auch auf die Cystenbildung in den übrigen Knochen aus. Seiner Ansicht aber fehlt jede pathologische Begründung, er begnügt sich vielmehr mit der Erklärung:

„Du reste si nous pouvons pas prouver d'une manière absolue, que l'ostéite kystogénique existe, on ne peut pas non plus nous prouver, qu'elle n'existe pas.

In letzter Zeit hat von Recklinghausen [Festschrift für Virchow 1891., über Ostitis, Osteomalacie und osteoplastische Carcinose] wieder auf den Zusammenhang zwischen Cystenbildung und Knochenentzündung hingewiesen.

„Indem die Bälkchen des Fasermarkes immer mehr und mehr schwinden und die Fasern und Zellen undeutlich, wahrscheinlich verflüssigt werden, bilden sich grössere Hohlräume aus, welche alsdann schon Cysten zu nennen sind."

Hieran anknüpfend möchte ich zwei von Schlange [Archiv für klinische Chirurgie. Bd. 36. 1887. S. 117] beschriebene Knochencysten erwähnen, die derselbe ursprünglich auf entzündliche Erweichung der Marksubstanz zurückführen zu müssen geglaubt. In einer zweiten, 6 Jahre später veröffentlichten Beobachtung reiht Schlange auch diese Fälle dem Virchow'schen an.

XVII. und XVIII. Fall. XVII. Fall (Schlange No. 1.) [Schon von Schneider veröffentlicht. Inaug.-Diss. Berlin 1886.]

14jähr. Knabe erlitt vor $1^1/_2$ Jahren einen heftigen Stoss am linken Unterschenkel. Derselbe schwoll stark an, so dass Pat. erst nach 8 wöchentlicher Schonung sein Bein wieder gut gebrauchen konnte. Die Anschwellung ging allerdings nie völlig zurück. Vor $^3/_4$ Jahren wiederum Stoss gegen den gleichen Unterschenkel; kurze Zeit darauf Fall auf der Eisbahn. Seitdem war Patient ständig ans Bett gefesselt. —

Bei der Aufnahme 6 Wochen nach dem letzten Unfall am 7. 2. 1886 fand man eine spindelförmige, auf Druck sehr empfindliche Anschwellung der linken Tibia.

Bei der Operation stiess man auf eine mit blutig seröser Flüssigkeit gefüllte Cyste, deren glatte Wandung an manchen Stellen pergamentartig verdünnt war. Der Belag der inneren Wandung bot das Bild eines Granulationsgewebes mit Pigment und spärlichen Fett und Riesenzellen dar. In der Flüssigkeit sind spärliche Riesenzellen aber keine Geschwulstpartikel zu entdecken. —

XVIII. Fall (Schlange No. 2.)

Die in diesem Falle gefundene Cyste unterscheidet sich von der ersten dadurch, dass sie mehrkammerig ist. Die einzelnen mit einander communicirenden Abtheilungen bilden Knochenleisten. Die Wand glatt, ohne Epithel, zeigt kernlose Bindegewebszellen mit Pigmenteinlagerung, reichliche Knochenbälkchen aber nirgends Geschwulstelemente. —

In der Besprechung des ersten Falles im Jahre 1887 kommt Schlange zu dem Schlusse, dass es sich hier um eine entzündliche Beschleunigung der physiologischen Markraumbildung handelt, um den mit rareficirender Ostitis bezeichneten Process. — Seine Ansicht begründet er mit dem Mangel jeglichen Knorpelgewebes, das als Beweis für eine durch Erweichung eines Enchondroms entstandene Cyste hätte dienen können, vielmehr spricht nach der Meinung Schlanges das Vorhandensein von Granulationsgewebe mit Riesenzellen für einen entzündlichen Process wie er der nicht eitrigen Knochenmarkentzündung eigen ist. — Eine totale Verflüssigung der etwa vorhanden gewesenen Geschwulst scheint deswegen ausgeschlossen, da durchaus kein Anzeichen vorlag, das auf eine Begrenzung des Processes an der Stelle, wo etwa das Enchondrom aufhörte, hinwies —

Wie bereits erwähnt, hat Schlange später sich dahin ausgesprochen, dass auch hier wahrscheinlich eine Verflüssigung einer soliden Geschwulst stattgefunden hat.

Einen dem Schlange'schen ganz ähnlichen Fall hat Deetz beobachtet.

XIX. Fall (Deetz). [Ein Beitrag zur Pathogenese der Cysten in den langen Röhrenknochen. Inaug.-Diss. Strassburg 1898.]

18jähr. Patientin bemerkte ungefähr Ende Mai 1896 ein Jahr vor Aufnahme in die Klinik eine Anschwellung unterhalb des rechten Knies, welche allmählich grösser geworden ist. — Ueber Schmerzen hat Pat. wenig zu klagen, doch ist es ihr unmöglich längere Zeit zu stehen oder zu gehen.

Vor 10 Jahren Wunde unter dem rechten Knie, vor 4 Wochen leichter Stoss ebendahin; beide Traumen haben weiter keine Schmerzen verursacht.

Die Untersuchung der Anschwellung im oberen Drittel der rechten Tibia gab im Ganzen das Bild einer Knochencyste, vielleicht mochte auch ein Sarkom vorliegen.

Die Operation, die am 27. April vorgenommen wurde, bestätigte die erste Annahme. Man fand eine Cyste, in der sich nirgends eine epitheliale Auskleidung nachweisen liess. — Die Höhle war mit dickflüssigem Blute gefüllt und von Knochenleisten mit bindegewebiger Membran durchzogen. Hauptsächlich in dem die Gefässe umgebenden Gewebe fanden sich viele Rundzellen, vereinzelte Spindelzellen.

Bezüglich der pathologischen Deutung dieses Falles schliesst sich Deetz der Meinung Schlanges an, indem auch er das Vorhandensein der septumartigen knöchernen Scheidenwände, die die Höhle durchziehen, wahrscheinlich als Residuum einer früher bestandenen soliden Geschwulst auffasst, wenn auch kein positiver Beweis für deren Bestehen erbracht werden kann. Ich glaubte diesen Fall erst hier anführen zu sollen, da auch Deetz demselben in seiner Arbeit eine besondere Stellung zuweist und auf die Analogie mit den beiden Schlange'schen Fällen besonders aufmerksam gemacht hat.

Ziegler hat über die Cystenbildung im Knochen bei Arthritis deformans Untersuchungen angestellt. Er sagt über diese Veränderung: [„Ueber die subchondralen Veränderungen der Knochen bei Arthritis deformans und über Knochencysten. Virchow Archiv Bd. 70. S. 510.]

„Was die Cystenbildung anbelangt, so ist dieselbe, sofern man die Erweichung ursprünglich knorpeliger Theile unberücksichtigt lässt die Folge der Erweichung des recartilaginescirten oder wenigstens in einer gewissen Umwandlung sich befindenden Knochens. Es lässt sich allerdings bei grösseren Cysten, deren Umgrenzung lediglich von faserigem Gewebe gebildet wird, die Art der Entstehung nicht mit absoluter Gewissheit bestimmen. Nur soviel lässt sich noch sicher sagen, dass sie Erweichungs- nicht Secretionscysten

sind, indem sie einer glatten mit Epithel bekleideten Wand entbehren, und das angrenzende Gewebe deutlich in Auflösung begriffen ist. Wenn man indessen bedenkt, dass da, wo man Cysten in der Entstehung begriffen findet, diese letzten deutlich auf Erweichung des Hyalin- oder Faserknorpels resp. des Knochens zurückzuführen ist, so wird es wohl gestattet sein, auch für die ausgebildeten Cysten, bei welcher der Erweichungsprocess bereits den gesammten Knorpel zerstört und auf das angrenzende Bindegewebe übergegriffen hat, dieselbe Entstehung anzunehmen. Ich will damit nicht die Möglichkeit der Bildung der Cysten aus verändertem Markgewebe leugnen, ich will nur hervorheben, dass die Entstehung aus verändertem Knochen sich sicher nachweisen, nirgends aber ausschliessen lässt. [Vgl. hierzu Virchow Archiv. Bd. 70. Taf. XIII, Fig. 1 und 6.]

Ferner kommen Cystenbildungen bei Osteomalacie vor. Hierüber hat Rindfleisch [Pathologische Gewebelehre, S. 733] Beobachtungen gemacht.

In dem Capitel über die Heilung der Osteomalacie erwähnt er, dass man die cystische Entartung der Knochen zwar nicht sicher als einen Heilungsprocess jener Krankheit ansehen könne, aber dass sicher die Entstehung cystischer Hohlräume in der Markhöhle ein weiteres Entwicklungsstadium der Osteomalacie bedeute, und dass mit diesem Entwicklungsstadium auch ein Stillstand des Processes erreicht sei. — Die herdweise vollständige Verflüssigung des rothen Erweichungsbreies, welche der erste Faktor der Cystenbildung ist, soll als Folgezustand der tiefen Ernährungsstörung des Knochens zu betrachten sein. Die in den Cysten enthaltene Flüssigkeit ist hell und reich an Eiweiss; sie enthält gelbe und rothe Pigmentkörner als Zeichen des früheren Erweichungsstadiums. Die Flüssigkeit schliesst eine derbe, weisse, wenig gefässreiche Bindegewebsmembran ein, der zweite Faktor in dem Erweichungsstadium. Die cystische Entartung erstreckt sich über sämmtliche vom Krankheitsprocesse befallenen Scelettheile. Das Innere der Knochen ist häufig ganz von erbsen- bis hühnereigrossen Cysten durchsetzt. Dis Wandung derselben hat die Dicke von einigen Millimetern, ist innen glatt, und weiss und geht aussen continuirlich in das anstossende Parenchym über.

Es gehören hierher die Fälle von C. C. Schmidt [Annalen

der Chemie und Pharmacie, Bd. 61 und Mommsen, Virchow Archiv, Bd. 69, S. 481.]

Als letzte Form der Cystenbildungen will ich diejenigen nennen, welche man als cystoide Entartung des ganzen Skelettes bezeichnet hat. Ueber diese Krankheit sagt Lücke: [Ueber die Geschwülste in Pitha-Billroth specielle Chirurgie II]. „Es muss hier gewiss an Erweiterung vorhandener Räume eher gedacht werden, seien dies Markräume oder Lymphgefässe, als an eigentliche Neubildung".

Hierher gehört der so oft citirte Fall von Engel [Ueber einen Fall von cystoider Entartung des ganzen Skelettes. Inaug.-Diss. Giessen 1864] und ein Fall von Sonnenburg [Deutsche Zeitschrift für Chirurgie. Bd. XII. 1880 „Knochencyste des Oberarmes ohne nachweisbare Ursache].

XX. Fall (Sonnenburg).

12jähr. Mädchen erlitt früher angeblich einen Bruch des Oberarmes, an dem es seit dieser Zeit ständig Schmerzen hatte. — Bei der Aufnahme fand man eine gleichmässige Verdickung am oberen Drittel des rechten Oberarmes, eine Verkürzung bezw. eine Verlängerung desselben war nicht zu constatiren. An der verdickten Stelle, die auf Druck schmerzte, zeigte sich eine leichte Beweglichkeit der Knochen in Verbindung mit Pergamentknittern.

Die Diagnose wurde besonders in Berücksichtigung der früher erlittenen Fractur auf Pseudarthrose gestellt. — Bei der Operation fand sich eine die ganze Diaphyse des Humerus einnehmende Knochencyste vor, die mit einer blutig serösen Flüssigkeit ausgefüllt war. Die Wandung der Cyste war papierdünn, im Innern vollständig glatt und mit einer Membran ausgekleidet.

Nach der Ansicht Sonnenburg's, die auch v. Recklinghausen theilt, konnte man nach der mikroskopischen Untersuchung der Cystenflüssigkeit sowie der excidirten Stücke der Cystenwandung absolut nicht auf einen Zusammenhang mit einer früher bestandenen soliden Geschwulst schliessen. Sonnenburg zählt daher diesen Fall unter die seltenere Form von allgemein cystischer Entartung des ganzen Knochensystems, die in ihrer Entstehung noch nicht geklärt ist.

Buchonau [Glasgow med. Journal XVII 5 pag. 340 Mai 1882] hat eine Knochencyste in der Tibula beschrieben. Nach dem Referat von Haehner [Schmidt's Jahrbücher 1884. Bd. 204 pag. 181] handelt es sich um eine reine Knochencyste ausgekleidet

von einer dünnen Membran mit allen Charakteren einer serösen Haut, ausser einigen wenigen rothen Blutkörperchen fanden sich in der in ihr enthaltenen Flüssigkeit keinerlei Formelemente.

Da ich das Original nicht erhalten konnte, so möchte ich diesen Fall auch nicht weiter in meiner Abhandlung verwerthen.

Halten wir nunmehr noch einmal einen Ueberblick über die von mir angeführten Fälle von Knochencysten, deren Anzahl mit meinem Falle 22 beträgt, so ist für siebenzehn derselben eine frühere Geschwulstanlage sicher erwiesen. Für die Cysten des Froriep'schen und Nélaton'schen Falles nimmt Virchow auch eine ursprünglich solide Anlage an. Höchstwahrscheinlich gehören in diese Gruppe auch die beiden von Schlange (Schneider) und der von Deetz beschriebene Fall. Ueber den Fall Engel sagt Boström: Wahrscheinlich handelt es sich ebenfalls um Erweichungscysten primärer Geschwülste, wenngleich das geschilderte Krankheitsbild mehr dem der Osteomalacie entsprechen dürfte.

Wenn somit die Virchow'sche Theorie, dass die sogenannten genuinen Knochencysten auf Erweichung primär solider Geschwülste zurückzuführen sind, keinem Zweifel mehr unterliegt, so bedarf es doch auch der Würdigung derjenigen Fälle von Knochencysten, wie sie Ziegler bei der Arthritis deformans, von Recklinghausen bei der nicht eitrigen Knochenentzündung, Rindfleisch bei der Osteomalacie nachgewiesen haben, und die wir in die Gruppe der Cystenbildung durch Knochenerkrankung einreihen. —

Unaufgeklärt bleiben allerdings die Fälle von cystoider Entartung des ganzen Scelettes, der Fall Engel, wenn wir uns nicht der Meinung Boströms anschliessen und ihn als ein Analogon des Virchow'schen Falles auffassen wollen, sowie der Fall von Sonnenburg, da man bei ihnen weder eine Spur von Geschwulsttheilen, noch Parasiten, noch irgend etwas von ausgebreiteten Resorptionsverhältnissen constatiren konnte. —

Jedenfalls darf man dieses hochinteressante Capitel der Pathogenese der Knochencysten in den langen Röhrenknochen auch heute noch nicht als abgeschlossen betrachten. —

Aus den mitgetheilten Beobachtungen lässt sich folgendes allgemeines Krankheitsbild der Knochencysten entwerfen:

Der bei weitem häufigste Sitz der Erkrankung befindet sich

im oberen Drittel der Diaphyse langer Röhrenknochen. Dieser Umstand brachte auch Virchow im Jahre 1876 auf einen Zusammenhang von Cystenbildung und Geschwulst. —

Schon in seinem Werke: „Die krankhaften Geschwülste. 1863. I." hatte Virchow darauf hingewiesen, dass gewisse Entwicklungsstörungen im Knochen während der Wachsthumsperiode z. B. die Rhachitis veranlassen können, dass Fragmente von der ursprünglichen Knorpelanlage im Knochen zurückbleiben können, die dann später Veranlassung zur Bildung von Geschwülsten gäben. Diese Hypothese wurde durch sorgfältige Forschung zur Gewissheit. Im Jahre 1875 (l. c. Sitzung vom 6. December) konnte Virchow einige Fälle vorzeigen, bei denen in dem Schwammgewebe an wachsenden Röhrenknochen, in der Nachbarschaft des Epiphysenknorpels aber deutlich von diesem abgegrenzt, nicht nur Knorpelinseln vorhanden, sondern auch deutlich Wucherungserscheinungen derselben erkennbar waren. —

Wenn solche Knorpelgeschwülste dann später einer Erweichung anheimfallen, dann kommt es zu Cystenbildungen, wie sie Virchow zum ersten Male bei der 56jährigen Frau im Jahre 1876 entdeckte. Die Ursache der Erweichung liegt wahrscheinlich in einer mangelhaften Ernährung der centralen Geschwulstparthieen (vgl. Virchow Onkologie I. S. 476). Aus diesem Zusammenhang zwischen Wachsthumsstörung und Enchondrombildung (vgl. Zeroni: Festschrift für Virchow 1893) erklärt sich auch leicht, dass wir Knochencysten so häufig bei jugendlichen Individuen finden. —

Inwieweit das so oft angeschuldigte Trauma als Entstehungsursache der Geschwulstbildung eine Rolle spielt, lässt sich nicht sicher entscheiden. —

Lücke (Lehre von den Geschwülsten in Pitha und Billroth, Handbuch der allgemeinen und speciellen Chirurgie. 1869) meint:

„Für keine Geschwulst wird wohl ein Trauma so häufig als Ursache der Entstehung angeschuldigt als für die Knorpelgeschwülste. Dies betrifft sowohl die Enchondrome der Knochen als die der Weichtheile. Das Trauma besteht entweder in einem Stoss oder Schlag oder auch in einer Fractur des Knochens. Im ersten Falle kann man längere Zeit in Zweifel bleiben, ob man es nicht mit einer traumatischen Ostitis oder Periostitis zu thun habe, doch wird der über Monate und Jahre sich ausdehnende Verlauf, bis es zu

einer deutlichen Geschwulstentwicklung kommt, besonders die lang hingezogene Schmerzhaftigkeit ohne den entsprechenden objectiven Befund, den Verdacht einer in der Tiefe beginnenden Geschwulstbildung erwecken können. —

Im zweiten Falle kann der gebrochene Knochen vorerst wieder heilen, und es kann erst nachträglich Schmerzhaftigkeit an der Fracturstelle und dann die Geschwulstbildung entstehen; aus Fracturstellen entwickeln sich anscheinend gern Osteoidenchondrome". —

Zeroni will das häufige Auftreten von Enchondromen nach Traumen dadurch erklären, dass das schon im Knochen vorhandene Knochenstück durch das Trauma zum weiteren Wachsthum angeregt werde.

Ich verweise bezüglich dieses Punktes auch auf die Arbeiten von Haberern (Daten zur Lehre der Callustumoren. Archiv für klinische Chirurgie. Bd. 43. S. 352) und Loewenthal (Ueber die traumatische Entstehung der Geschwülste (Archiv für klinische Chirurgie. Bd. 49. S. 1 u. ff.). —

Jedenfalls ist aber sehr häufig (wie auch in unserem Falle) die Entstehung einer ersten Fractur auch schon auf ein solch' geringfügiges Trauma zurückzuführen, dass wir eine Neubildung als Grund dieser sehr wohl annehmen können. —

Was den klinischen Verlauf der Krankheit anlangt, so finden wir als häufigste Symptome: allmälig sich steigernde, rheumatische Schmerzen, Anschwellung der erkrankten Knochenparthie, Spontanfractur, Verbiegung der Knochen, Pergamentknittern. Diese Symptome, welche bald mehr, bald weniger deutlich ausgeprägt sind, können zur Verwechslung mit anderen Knochenerkrankungen leicht Anlass geben. —

So giebt uns gerade die Spontanfractur sehr zu bedenken, ob wir es mit einer Geschwulst oder einem Echinococcus als Ursache des Knochenbruches zu thun haben. „Entgegen den eigentlichen Neubildungen pflegt die Entwicklung von Echinokokken in der Markhöhle nicht von einer nennenswerthen periostalen Knochenneubildung begleitet zu sein; eine Knochenauftreibung wird in der Regel vermisst. Ueberhaupt können sie lange Zeit symptomlos verlaufen, und ihr gewöhnlich erstes Zeichen pflegt die Spontanfractur zu sein" (von Bergmann, von Bruns, von Mikulicz, Handbuch der pract. Chirurgie. S. 438). —

Schlange meint, dass oft erst eine weitere Beobachtung des Krankheitsverlaufes zu einer sicheren Diagnose führen kann. Denn für eine Geschwulst ist es sehr characteristisch, dass an der Bruchstelle eine allmälige Verbiegung des Knochens eintritt. Dass diese allmälige Verkrümmung indess nicht bloss abhängig ist von einer vielleicht mangelhaften Consolidation derselben, beweisen nach Schlange diejenigen Fälle, bei denen auch ohne Fractur, die Geschwulst eine Verbiegung veranlasst hat. —

Häufig aber gelangen wir erst zur sicheren Diagnose nach dem Aufbruch und der Entleerung der Blasen aus der Markhöhle.

Weiter käme differentialdiagnostisch das Osteosarkom in Betracht. — Wie ich schon bei der Vorführung unserer Krankengeschichte zu erwähnen Gelegenheit hatte, kommen diese Tumoren ausserordentlich häufig am Femurschafte vor. Das rasche Wachsthum so, dass der Tumor auf die Umgebung übergreift, seine höckerige Oberfläche, vielleicht eine bereits eingetretene Infiltration der benachbarten Lymphdrüsen, können uns vor Fehldiagnosen bewahren. —

In letzter Zeit hat Beck auf den Werth der Röntgenstrahlen zur Sicherstellung der Differentialdiagnose zwischen Osteosarkom und Cysten der langen Röhrenknochen hingewiesen. — Nach der Ansicht Becks, die sich auf das skiagraphische Studium mehrerer Beobachtungen stützt, sind beim Osteosarkom die Grenzlinien des Knochens stets mehr oder weniger abnorm und unbestimmt an manchen Stellen völlig durchscheinend; bei den Knochencysten dagegen zwar dünn und schmal, aber stets deutlich und regelmässig. Ferner zeigt bei den Knochencysten der leichte Schatten des völlig durchscheinenden flüssigen Centrums die gleiche Regelmässigkeit. Die anstossenden Epiphysen sind normal. Zugleich beschreibt Beck 2 Fälle (die ich bereits Gelegenheit hatte zu erwähnen), bei denen auf Grund der Röntgenbilder eine richtige Diagnose gestellt wurde. Wende ich die Angaben Beck's auf unseren Fall an, so muss ich zugeben, dass auch in diesem Falle eine ziemlich scharfe Begrenzung der Cyste wahrzunehmen ist; ich konnte aber auch auf den Platten von Knochentumoren öfters die characteristischen abnormen und unregelmässigen Grenzlinien nicht beobachten. —

Auf der 31. Versammlung der Deutschen Gesellschaft für Chirurgie zu Berlin April 1902 hat Helbing (Berlin) Gelegenheit

genommen, an der von Beck aufgestellten Behauptung Kritik zu üben. Er hat einen Fall von Knochencyste im Femur bei einem Knaben vorgestellt (bereits erwähnt als Fall XIII in der Literatursammlung), die nach der Röntgenaufnahme ganz die Merkmale, wie sie Beck angegeben hat, zeigte. Zu gleicher Zeit demonstrirte Helbing zwei Skiagramme eines Mannes. Die erste Aufnahme wurde vor einem halben Jahre gemacht. Sie zeigt voll und ganz die von Beck für eine Knochencyste angegebenen Merkmale. Man sieht im oberen Drittel des Femur eine scharf begrenzte Höhle. Damals verweigerte der Patient die Operation. Nach ca. 6 Monaten hatten sich die Beschwerden verschlimmert, und Pat. suchte wieder ärztliche Hilfe. Das angefertigte Röntgenbild zeigte nunmehr einen deutlich unregelmässigen Knochentumor, der sich bei der mikroskopischen Untersuchung als Sarkom erwies. — Dieser Fall beweist nach der Meinung Helbing's, dass die von Beck aufgestellten differentialdiagnostischen Merkmale zu falschen Diagnosen Anlass geben können. —

Ich möchte deswegen die Brauchbarkeit der Röntgenbilder für diese Fälle nicht so hoch anschlagen, wie Beck dies thut, da man sicher auch bei der Annahme eines malignen Tumors nicht ohne vorherige Probeincision eine Exarticulation des Beines vornehmen und dadurch vor einem Fehler bewahrt wird. —

Auf die Mischformen der Enchondrome bezugsweise Osteo-Sarkome mit Fibromen und Myomen brauche ich wohl nicht näher einzugehen, auch spielt das Carcinom an den Röhrenknochen eine zu geringe Rolle, als dass ich es besonders erwähnen müsste. —

In Betracht käme noch das Knochenaneurysma. — Nach Angabe in den Lehrbüchern handelt es sich in der Mehrzahl dieser Fälle um Myeloidtumoren mit ausgedehnten Hämorrhagien ins Innere der Geschwulst, wenn auch die Existenz dieser Gebilde nicht völlig geleugnet werden kann. Auch hier wird Sitz und Entwicklung der Geschwulst in Bezug auf die Differentialdiagnose von grosser Bedeutung sein. R. Volkmann (Pitha-Billroth II_2 1882) führt in einer ausführlichen Besprechung der Knochenaneurysmen einige in der Literatur beschriebene Fälle an.

Schliesslich ist noch die Knochensyphilis, die durch chronische Osteomyelitis veranlassten Knochenabscesse, und die Tuberculose zu erwähnen. —

Nasse entwirft in „Deutsche Chirurgie“. Bd. 66. 1897 treffende Bilder dieser Krankheiten und giebt auch betreffs der Differentialdiagnose wohl verwerthbare Merkmale. —

Bezüglich der Syphilis, sind es hauptsächlich circumscripte centrale Gummigeschwülste, welche Knochenanftreibungen bewirkt haben, die sehr leicht mit centralen Geschwülsten verwechselt werden können, zumal wenn keine Zeichen von erworbener oder hereditärer Lues ausfindig zu machen sind. Hier erhalten wir häufig erst durch die Einleitung einer antisyphilitischen Therapie bezugsweise durch Eröffnung des Knochens Aufschluss. —

Weniger schwierig ist die Unterscheidung von Tuberculose der Diaphyse, da diese ziemlich selten ist und gewöhnlich bald zu Abscessen und Fisteln führt. —

Knochenabscesse als Folgen von chronischer Osteomyelitis oder Residuen alter, anscheinend ausgeheilter Osteomyelitis haben ihren Sitz meistens im oberen Ende der Tibia. Die Entwicklung des Abscesses ist gewöhnlich durch den chronischen Verlauf, die periodenweise, besonders nach Anstrengungen und Stössen, seltener spontan auftretenden Schmerzen und entzündlichen Schwellungen charakterisirt. Auf lang andauernde Schmerzen folgen Intervalle beträchtlicher manchmal vollständiger Remissionen, in der die Kranken die Extremität wie eine gesunde gebrauchen können. —

Die Behandlung der Knochencysten muss eine conservative sein. Dafür spricht entschieden der glatte Heilungsverlauf und die guten functionellen Resultate, die durch diese Methode in den in der letzten Zeit operirten Fällen erzielt worden sind. — Sie besteht in einer localen gründlichen Exstirpation der Cyste und Ruhigstellung des Beines mittelst eines fixirenden Verbandes. Die Cystenwände müssen mit Meissel und Knochenzange völlig abgetragen werden, bis gesunder Knochen vorliegt, dessen Flächen zur Verheilung geeignet sind. —

Falls die Knochenenden schwer gegeneinander zu fixiren sind, so ist die Befestigung mittelst Draht oder Elfenbeinstiften angezeigt. —

In unserem Falle genügte ein Extensionsverband von Gipsverbänden gefolgt, um die Verheilung der Knochenwundflächen zu bewirken. —

Die Prognose dürfen wir nach den bisherigen Erfahrungen

als eine gute bezeichnen für alle solche Fälle, welche nicht durch centrale Erweichung maligner Tumoren entstanden sind. In Fällen dieser Art kann man zunächst die conservative Behandlung mittelst der Continuitätsresection versuchen, man muss jedoch auf der Hut sein, beim ersten auf Recidiv verdächtigen Symptom die Exarticulation vorzunehmen. In zweifelhaften Fällen ist die Probeincision unter Blutleere stets vor dem erforderlichen Eingriff vorzunehmen.

Literatur.

Virchow, Monatsbericht der Königl. Academie der Wissenschaften. Berlin 1876. Sitzung der phys.-mathem. Klasse 12. VI.

Derselbe, Monatsbericht der Königl. Aeademie der Wissenschaften. Berlin 1875. Sitzung der phys.-mathem. Klasse 6. VI.

Derselbe, Die krankhaften Geschwülste. 1863. I.

Derselbe, Onkologie. I. S. 476.

Dupuytren, Klinisch-chirurgische Vorträge im Hôtel Dieu zu Paris, deutsch von Beck und Leonhardt. Leipzig 1834. Bd. IV.

Nélaton, Élements de pathol. chirurg. Tome II, pag. 46. 1847.

Cruveilhiers, Anat. pathol. Atlas Livr. 21. Pl 2.

Stanley, A treatise on diseases of the bones. London. 1849. p. 194.

Holmes, A systeme of surgery. London 1870. Vol. III, p. 827.

Froriep, Chirurg. Kupfertafeln. 1831. Bd. IX. Taf. 438—440.

Körte-Wilms, Deutsche Zeitschrift für Chirurgie. Bd. XIII. S. 42.

Miessner, Zur Pathogenese der Knochencysten. Inaug.-Diss. Erlangen 1884.

Westphalen, Ein Beitrag zur Pathogenese der Knochencysten. St. Petersburger med. Wochenschrift. 1889. No. 45 u. 46. S. 393 u. 401.

Lücke, Ueber die Geschwülste in Pitha, Billroth, Spec. Chirurgie. II.

Derselbe, Handbuch der allgemeinen und speciellen Chirurgie. 1869.

Engel, Ueber ein Fall cystoider Entartung des ganzen Scelettes. Inaug.-Diss. Giessen 1864.

Sonnenburg, Deutsche Zeitschrift für Chirurgie. Bd. XII. 1880.

Buchanau, Glasgow med. Journal. XVII. p. 340. May 1882.

Haehner, Schmidts Jahrbücher. 1884. Bd. 204. S. 181.

Zeroni, Beitrag zur Kenntniss der Entstehung und Entwicklung des Enchondroms der Knochen. Arbeiten aus dem pathol. Institut. Göttingen 1893.

König, Ueber die cystischen Enchondrofibrome und die solitären Cysten in den langen Röhrenknochen. Archiv für klin. Chirurgie. 1898. Bd. 56.

Haberern, Daten zur Lehre der Callustumoren. Archiv für klin. Chirurgie. Bd. 43. S. 352.

Bruns, Deutsche Chirurgie.

Kehr, Ueber einen operirten Fall von Knochencyste des Oberschenkels. Zeitschrift für klin. Chirurgie. 1896. S. 186.

Schlange, Knochencyste der Tibia. Arch. f. klin. Chir. 1887. Bd. 36. S. 117.
Derselbe, ibidem 1893. Bd. 46.
Beck, Osseous Cysts of the Tibia. Americain Journal of Medical sciences. Juni 1901.
Helbing, Ueber eine seltene Cystenbildung nicht parasitärer Natur in der oberen Femurdiaphyse. Centralblatt f. Chirurgie. 1902. No. 26. S. 138.
Boström, Festschrift zur 56. Versammlung Deutscher Naturforscher u. Aerzte. Freiburg i. B. 1883. S. 89.
Zweifel, Archiv für Gynäkologie. 1881. Bd. 17. S. 355.
Guyon, Dictionnaire encykloped. des sciences méd. T. V. p. 429, Art. Max. 1872.
Godefroy, Thèse Paris 1882. Contribution à l'étude des Kystes desos.
Schneider, Zur Lehre von den Knochencysten. Inaug.-Diss. Berlin 1886.
Deetz, Ein Beitrag zur Pathogenese der Cysten in den langen Röhrenknochen. Inaug.-Diss. Strassburg 1898.
Ziegler, Ueber die subchondralen Veränderungen der Knochen bei Arthritis deformans und übsr Knochencysten. Virchow Archiv. Bd. 70. S. 510.
Rindfleisch, Pathologische Gewebelehre. S. 733.
C. C. Schmidt, Annalen der Chemie und Pharmacie. Bd. 61, 3.
Mommsen, Virchow Archiv. Bd. 69. S. 481.
Loewenthal, Ueber die traumatische Entstehung der Geschwülste. Archiv für klin. Chirurgie. Bd. 49. S. 1 ff.
von Bergmann, von Bruns, von Mikulicz, Handb. der pract. Chirurgie. S. 438.
R. Volkmann, Handbuch von Pitha-Billroth. 1882. II, 2.
Nasse, Deutsche Chirurgie. 1897. Bd. 66.

Lebenslauf.

Am 21. Juni 1880 zu Mainz geboren, besuchte ich daselbst das humanistische Gymnasium, in dem ich im Herbst des Jahres 1898 das Reifezeugniss erhielt. — Ich studirte zuerst in Freiburg i. B., woselbst ich nach 4 Semestern das Tentamen physicum bestand. Ich studirte dann 2 Semester in Berlin, ging darauf nach München und vollendete dort am 10. December 1903 die ärztliche Approbationsprüfung.

Druck von L. Schumacher in Berlin N. 24.